CHAPTER IV

USE OF BICHAT'S BUCCAL FAT PAD FLAP IN THE MANAGEMENT OF OROANTRAL COMMUNICATIONS: AN INTEGRATIVE REVIEW

UTILIZAÇÃO DE RETALHO DE CORPO ADIPOSO DE BICHAT NO MANEJO DE COMUNICAÇÕES BUCO-SINUSAIS: REVISÃO INTEGRATIVA

DOI: 10.51859/amplla.sset.3225-4

Fabson Tinoco Ericeira [1]
Carolina Raiane Leite Dourado Maranhão Diaz [2]
José Manuel Noguera Bazán [3]
Paulo Maria Santos Rabêlo Junior [4]
Luis Raimundo Serra Rabêlo [5]

[1] Bacharel em Odontologia, Centro Universitário de Ensino Superior Dom Bosco – UNDB, São Luís, MA, Brasil. ORCID: https://orcid.org/0000-0003-2306-3867.
[2] Especialista em Cirurgia e Traumatologia Bucomaxilofacial, Mestre, São Luís, MA, Brasil. ORCID: https://orcid.org/0000-0002-8308-8954.
[3] Especialista em Cirurgia e Traumatologia Bucomaxilofacial, Mestre em Odontologia, Professor do Curso de Odontologia do Centro Universitário de Ensino Superior Dom Bosco – UNDB, São Luís, MA, Brasil. ORCID: https://orcid.org/0000-0002-1700-8995
[4] Mestre e Doutor, Especialista em Cirurgia e Traumatologia Bucomaxilofacial, Professor do Curso de Odontologia da Universidade Federal do Maranhão (UFMA), São Luís, MA, Brasil. ORCID: https://orcid.org/0000-0001-8130-3406.
[5] Mestre e Doutor, Especialista em Cirurgia e Traumatologia Bucomaxilofacial, Professor do Curso de Odontologia da Universidade Federal do Maranhão (UFMA), São Luís, MA, Brasil. ORCID: https://orcid.org/0000-0003-3819-4675.

ABSTRACT

Oroantral communication is defined as a pathological opening between the oral cavity and the maxillary sinus, usually resulting from surgical procedures in the posterior maxilla, such as tooth extractions or removal of extensive lesions. When not properly treated, it can lead to complications such as chronic sinusitis and fistula formation, requiring surgical intervention to restore anatomical and functional integrity. Among the available techniques, the use of Bichat's buccal fat pad has gained prominence due to several clinical advantages, including easy access, rich vascularization, applicability in contaminated environments, and low morbidity. This study aimed to conduct an integrative literature review on the use of the buccal fat pad in the surgical treatment of OAC and to compare its effectiveness with other reconstructive techniques. The methodology included a search in the PubMed database, using specific descriptors and inclusion criteria based on articles published in English between 2015 and June 2025. Initially, 25 articles were identified, but after applying eligibility filters, including full-text availability and clinical descriptions of the buccal fat pad or alternative flaps, 15 studies were selected. The findings indicated that the Bichat flap demonstrates a high success rate in closing the communication, lower incidence of postoperative complications, and better preservation of local anatomy. It is concluded that Bichat's buccal fat pad is a safe, effective, and technically feasible surgical approach, especially indicated for defects in the posterior maxillary region, with the choice of technique depending on factors such as defect size, adjacent tissue condition, and surgeon's expertise.

Keywords: Oroantral communication. Oroantral fistula. Buccal fat pad.

RESUMO

A comunicação buco-sinusal (CBS) configura-se como uma abertura patológica entre a cavidade oral e o seio maxilar, geralmente decorrente de procedimentos cirúrgicos na região posterior da maxila, como exodontias ou remoções de lesões extensas. Quando não tratada adequadamente, pode evoluir com complicações, como sinusite crônica e formação de fístulas, exigindo intervenção cirúrgica para restabelecimento anatômico e funcional. Dentre as técnicas disponíveis, a utilização do corpo adiposo de Bichat tem ganhado destaque por oferecer vantagens clínicas relevantes, como fácil acesso, boa vascularização, viabilidade em ambientes contaminados e baixa morbidade. Este trabalho teve como objetivo realizar uma revisão integrativa da literatura sobre o uso do corpo adiposo de Bichat no tratamento cirúrgico de CBS, além de comparar sua efetividade com outras técnicas reconstrutivas. A metodologia envolveu uma busca na base de dados PubMed, com descritores específicos e critérios de inclusão baseados em artigos publicados entre 2015 e junho de 2025, no idioma inglês. Inicialmente, foram identificados 25 artigos, dos quais 15 foram selecionados após a aplicação de filtros de elegibilidade, incluindo acesso ao texto completo e descrição clínica do uso do retalho de Bichat ou de outras técnicas. Os resultados demonstraram que o retalho de Bichat apresenta alta taxa de sucesso no fechamento da comunicação, menor incidência de complicações pós-operatórias e boa preservação da anatomia local. Conclui-se que o corpo adiposo de Bichat representa uma abordagem cirúrgica eficaz, segura e com baixa morbidade, sendo especialmente útil em defeitos na região posterior da maxila.

Palavras-chave: Comunicação buco-sinusal. Fístula buco-sinusal. Corpo Adiposo De Bichat

1 INTRODUÇÃO

A comunicação buco-sinusal (CBS), também denominada comunicação oroantral, é considerada uma complicação ou acidente relativamente frequente na exodontia de elementos posteriores em maxila, tal relação se dá por conta da íntima relação entre seio maxilar e as raízes de tais elementos. Define-se a CBS como uma comunicação patológica entre a cavidade oral e o seio maxilar. Tal comunicação gera ao paciente sintomas relacionados à sinusite, passagem de alimentos para a cavidade nasal e extravasamento de fluidos tanto pela cavidade oral quanto pela nasal (Oliva *et al.,* 2024).

O processo diagnóstico de CBSs envolve uma combinação entre achados clínicos e imaginológicos, tal combinação é necessária pois existem casos onde a CBS se apresenta de forma assintomática ao paciente. Em casos agudos de CBS normalmente verifica-se manifestações clínicas como sinusite, passagem de líquido ou ar através da comunicação, dor ao redor ou dentro da área do seio afetado, alteração de voz e presença de ruído na fala. Já em casos crônicos, observa-se a presença de drenagem de fluidos nasais em cavidade oral por meio de fístula,

secreção nasal purulenta, gotejamento nasal, halitose, parageusia, alterações de voz, dor de ouvido e pseudocistos antrais (Azzouzi; Hallab; Chbicheb, 2022).

Além disso, para a definição do diagnóstico, utiliza-se tais informações associadas à realização do teste de Valsalva e investigação imaginológica, por meio de radiografias e tomografias computadorizadas para definição de grau e extensão da lesão. O teste de Valsalva é a realização de pressão nasal associada ao fechamento das narinas de forma suave enquanto se mantém a boca aberta, juntamente com a verificação de passagem de ar ou sangue no local investigado (Shahrour *et al*., 2021)

Juntamente a isto, utiliza-se de tomografias computadorizadas para a verificação de forma precisa da extensão das lesões. O corte axial, é capaz de fornecer informações como tamanho, extensão e natureza da lesão sinusal e características relacionadas ao tipo de osso e tecidos relacionados a lesão, além de não sofrer mitigação ou sobreposição e possuir diversos cortes para visualização, se tornando assim, o exame de escolha para a confirmação diagnóstica de CBSs (Altaweel *et al.,* 2022).

As CBSs possuem certa relação com a exodontia de elementos posteriores em maxila. Contudo, os fatores etiológicos relacionados CBSs não se relacionam somente a extrações não planejadas ou mal conduzidas, podendo ser gerada também após complicações iatrogênicas relacionadas à remoção de tumores e cistos odontológicos, rejeição de biomateriais utilizados em reconstruções de complexo zigomático, infecções periodontais e traumas (Adamska *et al.,* 2024).

CBSs que possuem diâmetro pequeno (1 a 2 milímetros) cicatrizam de forma espontaneamente por meio da formação de coágulos e cicatrização por segunda intenção. Contudo, defeitos ósseos que possuem mais de 2 milímetros de extensão necessitam de tratamento adequado em um período de 24 horas para a eliminação da possibilidade de uma infecção buco-sinusal. Quando tal comunicação não é selada de forma eficiente, raramente ocorre o processo de cicatrização de forma espontânea. Logo, o tecido se torna epitelizado, gerando, assim, uma fístula buco-sinusal (Azzouzi; Hallab; Chbicheb, 2022).

Existem diversas abordagens cirúrgicas para o tratamento de CBSs, incluindo o uso da gordura de Bichat como enxerto autógeno, retalho palatino rotacionado, retalho deslizante vestibular e plaqueta rica em fibrina (Bereczki-Temistocle *et al.,* 2022). O retalho de gordura de Bichat destaca-se pelo abundante suprimento vascular

proporcionado pelas artérias da região facial, ampla aplicabilidade, mínima alteração estética, baixa possibilidade de rejeição e altas taxas de sucesso (Kwon *et al*., 2020).

A estrutura conhecida como corpo adiposo de Bichat foi inicialmente descrita por Heister, em 1732, e inicialmente, acreditava-se que tal estrutura era glandular, sendo definida como “glândula malar”. Contudo, já em 1802, Bichat foi o responsável por perceber que tal glândula na verdade possui natureza adiposa além de perceber relação intrínseca entre tais tecidos e músculos relacionados a mastigação, nervos da face como o ramo bucal do nervo facial e ducto salivar da glândula parótida (Faria *et al*., 2023).

A realização de fechamentos de CBSs é um desafio mediante a suas complexidades, conhecimentos necessários e destreza em técnicas e manejo de tecido. Contudo, a utilização do retalho de corpo adiposo de Bichat evita a necessidade novos sítios cirúrgicos, traumas cirúrgicos extensos, dor pós operatória e possibilidade de defeitos faciais, caracterizando a utilização do retalho de corpo adiposo de Bichat como uma alternativa eficiente, simples e confiável para o fechamento de CBSs (Shukla *et al*., 2021).

CBSs representam uma complicação relevante em cirurgias orais, especialmente em exodontias de molares superiores, podendo evoluir para fístulas buco-sinusais com impactos funcionais e infecciosos significativos. Dentre as abordagens cirúrgicas disponíveis para seu fechamento, o uso do corpo adiposo de Bichat destaca-se por ser uma técnica autógena, minimamente invasiva, com alta taxa de sucesso, baixo índice de morbidade e excelente vascularização. No entanto, apesar de sua crescente adoção, observa-se escassez de revisões integrativas que sistematizem criticamente a eficácia e aplicabilidade clínica dessa técnica. Nesse contexto, este estudo tem por objetivo realizar uma revisão integrativa da literatura sobre o uso do corpo adiposo de Bichat como abordagem cirúrgica no fechamento de comunicações buco-sinusais.

2 METODOLOGIA

Para a elaboração do presente trabalho, adotou-se uma abordagem de revisão integrativa da literatura, estruturada nas seguintes etapas.

Inicialmente, foi realizada uma busca de estudos na base de dados PubMed. Nessa busca, utilizou-se as seguintes palavras-chave: “oroantral communication”, “buccal fat pad” e “maxillary sinus”, combinadas pelo operador booleano “AND”, com

um recorte temporal de 2015 a junho de 2025. Além disso, foram selecionados apenas artigos que abordassem diretamente o tema, incluindo relatos de caso, revisões de literatura e estudos longitudinais em inglês, com acesso para leitura do texto completo. Foram excluídos estudos que não tratavam especificamente do tema, artigos pagos para leitura e monografias.

A busca inicial resultou em 25 artigos potencialmente relevantes. No entanto, após a aplicação do critério de acesso ao texto completo, 10 artigos foram excluídos. Assim, restaram 15 artigos, que foram selecionados para leitura de título e resumo. Após essa triagem, os 15 artigos foram considerados adequados para leitura completa e utilizados na construção do presente estudo.

Para facilitar a compreensão do percurso metodológico adotado neste estudo, a Figura 1 apresenta, de forma esquemática, as etapas que compõem a presente revisão integrativa.

Figura 1 - Esquema da metodologia utilizada

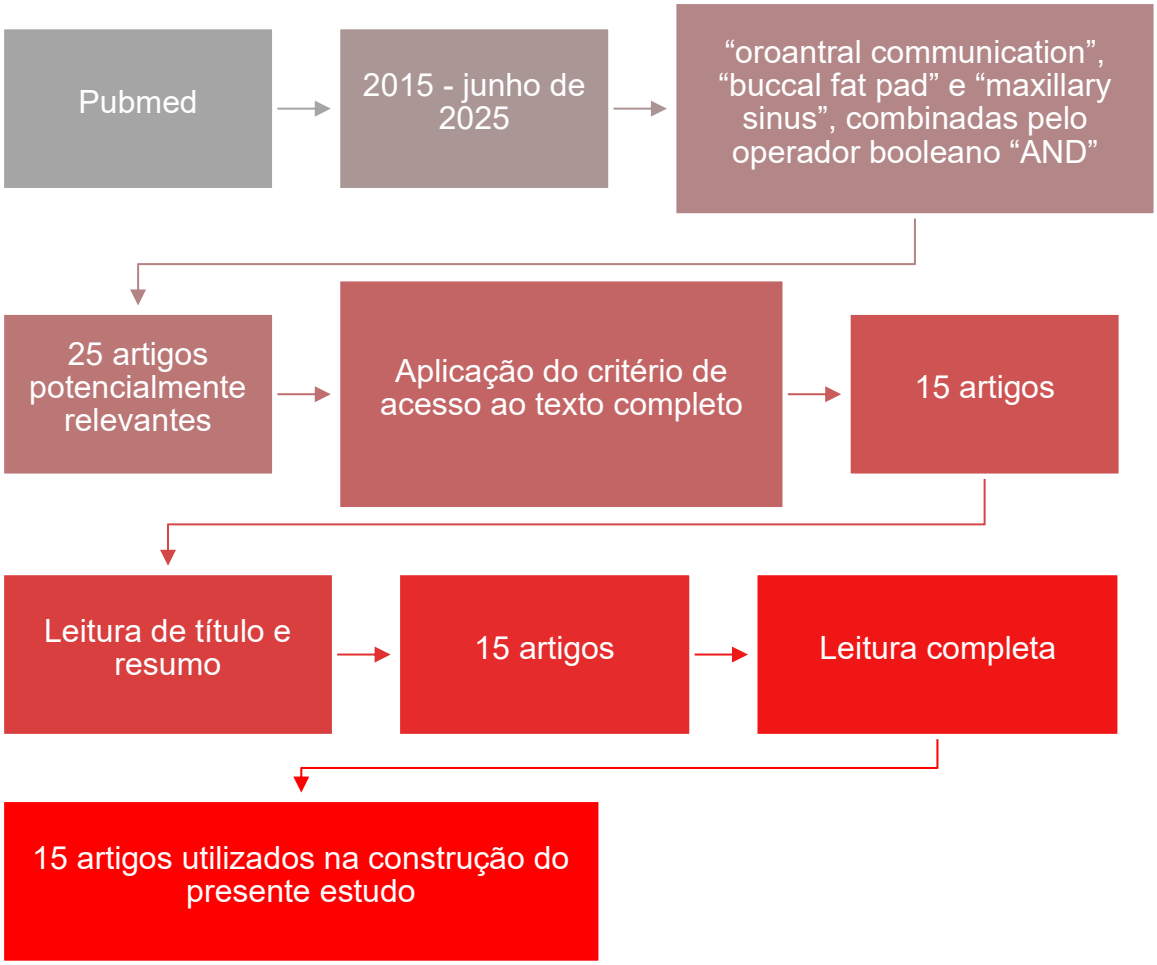

Fonte: autoria própria

3 RESULTADOS E DISCUSSÃO

A busca nas bases de dados resultou em 25 artigos, dos quais 15 atenderam aos critérios de inclusão estabelecidos nesta revisão integrativa. O Quadro 1 apresenta autor, data de publicação, título, metodologia utilizada no estudo e conclusão obtida dos estudos incluídos.

Quadro 1 – Caracterização dos estudos incluídos no presente estudo

AUTOR/DATA	TÍTULO	METODOLOGIA	CONCLUSÃO
Kheiri *et al*., 2025.	Quais são os resultados da colocação de implantes dentários em locais tratados de CBSs usando diferentes abordagens de tratamento? Uma revisão sistemática.	Revisão sistemática.	Todas as formas de tratamento apresentaram resultados aceitáveis, contudo, não há como fornecer uma padronização na reabilitação, pois os resultados são heterogêneos.
Badadesai *et al*., 2024.	Efeito do uso de retalho de corpo adiposo de Bichat, fibrina rica em plaquetas e retalho deslizante vestibular no fechamento de fístula buco-sinusal.	Ensaio clínico prospectivo comparativo.	Grupos tratados por meio de retalho de corpo adiposo de Bichat e fibrina rica em plaquetas apresentaram melhor recuperação, menor intensidade de dor e grau de edema e maior escore clínico de cicatrização pós-operatório quando comparados ao grupo tratado com retalho deslizante vestibular.
Oliva *et al*., 2024.	Tratamento e gestão de comunicações CBSs e fístulas buco-sinusais: uma revisão sistemática e metanálise.	Revisão sistemática e metanálise.	A utilização do retalho de corpo adiposo de Bichat pode ser considerado padrão ouro na abordagem cirúrgica de CBSs e fístulas buco-sinusais.
Ibrahim; Gharieb; Sheta, 2024.	Retalho pediculado mucoperiosteal jugal para o fechamento de fístula buco-sinusal.	Ensaio clínico não controlado com amostra de 10 pacientes com CBS maior que 2 m 555m e menor que 13 milímetros tratados somente por retalho pediculado mucoperiosteal jugal.	Dos 10 indivíduos incluídos no estudo, apenas um apresentou recidiva da fístula no pós-operatório e nenhum paciente apresentou perda de profundidade vestibular, evidenciando a eficácia do método em casos selecionados.

Nelke *et al*., 2023.	Implicações anatômicas e cirúrgicas do uso do corpo adiposo de Bichat no fechamento de CBS, cirurgias maxilares, palatinas e relacionadas: revisão narrativa.	Revisão narrativa.	Devido à sua localização anatômica favorável, presença de cápsula conjuntiva bem definida e à estrutura morfológica compatível com o reparo tecidual, o retalho do corpo adiposo de Bichat tem se consolidado como uma opção cirúrgica eficaz no fechamento de defeitos orais, especialmente nas regiões palatina, maxilar posterior e outras áreas limitadas da região maxilofacial.
Bereczki-Temistocle *et al.,* 2023	Fechamento bem-sucedido de uma CBS, após três tentativas anteriores fracassadas, usando retalho de corpo adiposo de Bichat: relato de caso.	Relato de caso.	A utilização do retalho de corpo adiposo de Bichat é um método preciso para o fechamento de CBSs que possuem grande extensão. Por possuir boas propriedades de regeneração, o corpo adiposo de Bichat é eficiente mesmo em casos de retratamento e com baixa qualidade de tecido local.
Bereczki-Temistocle *et al.,* 2022.	Selecionando os melhores métodos de tratamento cirúrgico em CBSs.	Estudo de coorte.	O tratamento cirúrgico mais utilizado em CBS é o retalho deslizante vestibular, contudo, o mesmo apresenta maior taxa de recidiva (79% da amostra tratada por retalho deslizante vestibular). O retalho de corpo adiposo de Bichat é a melhor opção de tratamento para CBSs mesmo em casos de alterações sistêmicas e locais associadas, defeitos extensos ou casos de recidiva.
Azzouzi; Hallab; Chbicheb, 2022.	Diagnóstico e tratamento da fístula buco-sinusais: série de casos e revisão.	Série de 5 casos clínicos.	O retalho deslizante vestibular é indicado e eficiente no tratamento de CBSs com diâmetro pequeno e médio. Já o corpo adiposo de Bichat possui indicação para

			CBSs de grande extensão.
Shukla *et al*., 2021.	Fechamento de fístula buco-sinusal: Comparação entre o retalho de corpo adiposo de Bichat e o retalho deslizante vestibular: Um estudo clínico.	Ensaio clínico randomizado.	O uso do corpo adiposo de Bichat no tratamento de CBSs é eficiente e não gera redução da profundidade vestibular, evitando um segundo procedimento cirúrgico subsequente (vestibuloplastia) prévia a reabilitação.
Chekaraou; Benjelloun; El Harti, 2021.	Tratamento da fístula buco-sinusal: relato de dois casos e revisão	Série de 2 casos clínicos.	O corpo adiposo de Bichat representa uma opção de tratamento confiável, fácil e previsível para o fechamento de fístulas buco-sinusais.
Kwon *et al*., 2020.	Fechamento de fístula buco-sinusal: uma revisão de técnicas de retalho local.	Revisão de literatura narrativa.	Cada técnica possui vantagens e desvantagens e são eficientes quando bem indicadas, deve-se atentar a características de quantidade e qualidade de tecido remanescente, possibilidades reabilitadoras posteriores e histórico médico do paciente.
Belmehdi; El Harti, 2019.	Manejo da CBS com retalho deslizante vestibular.	Série de 2 casos clínicos.	A técnica de retalho deslizante vestibular é adequada para o fechamento de fístulas buco-sinusais pequenas e leves, e continua sendo o procedimento mais simples, com menor tempo de acompanhamento pós-operatório e bons resultados.
Krishanappa *et al*., 2018.	Intervenções para tratamento de CBSs e fístulas buco-sinusais decorrentes de procedimentos odontológicos.	Revisão narrativa sistemática.	A quantidade e a qualidade das evidências são insuficientes para determinar se existe diferença clínica relevante entre as técnicas disponíveis. Por fim, recomenda-se a realização de ensaios clínicos randomizados maiores e bem conduzidos, avaliando

			diferentes métodos de tratamento, para subsidiar decisões clínicas mais embasadas.
Yang; Jee; Ryu, 2018.	Reconstrução de grandes defeitos oroantrais usando corpo adiposo de Bichat.	Série de 3 casos clínicos.	O corpo adiposo de Bichat é eficiente na reconstrução de grandes defeitos cirúrgicos de vários tamanhos na região posterior da maxila e até mesmo para grandes defeitos oroantrais.
Galletti *et al.*, 2016.	Implantes dentários após o uso do corpo adiposo de Bichat para o selamento de CBSs. Relato de caso e revisão da literatura.	Relato de caso e revisão de literatura.	O retalho do corpo adiposo Bichat é uma técnica simples e rápida, que pode ser utilizada para selar defeitos de até 5 cm de diâmetro, sem alterações na anatomia ou função do paciente.

Fonte: autoria própria

Com base nos dados coletados, observa-se a predominância de determinados delineamentos metodológicos entre os estudos incluídos nesta revisão integrativa. O Gráfico 1 apresenta a distribuição dos tipos de estudo encontrados, permitindo uma visualização clara da frequência de cada abordagem metodológica utilizada nas publicações analisadas.

Gráfico 1 - Distribuição dos estudos incluídos segundo o tipo de delineamento metodológico

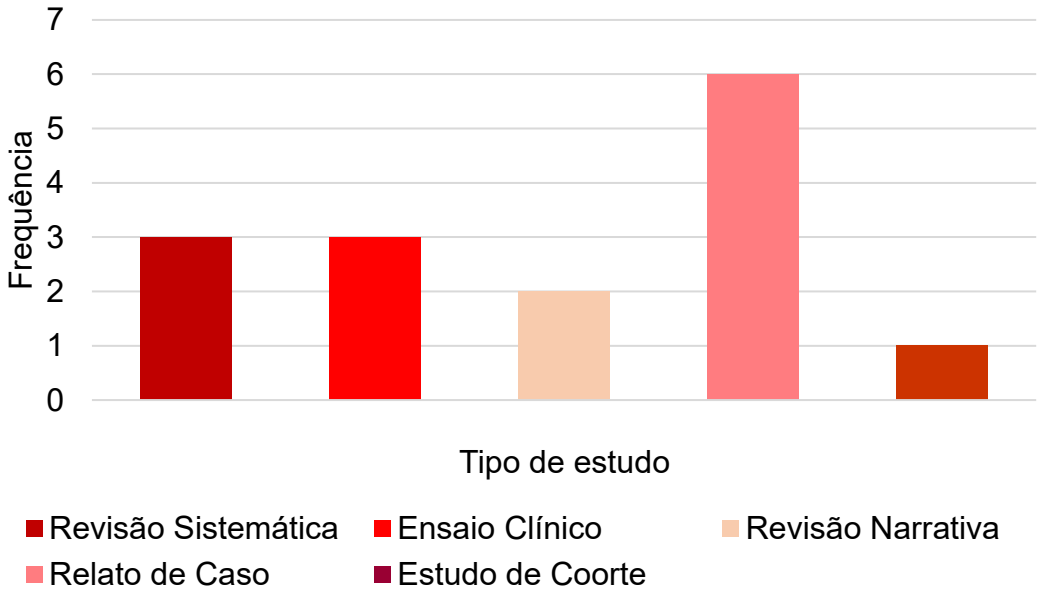

Fonte: autoria própria

Observa-se que os estudos do tipo relato de caso foram os mais frequentes, seguidos por revisões sistemáticas e ensaios clínicos, revisão narrativa e por fim, somente um dos estudos encontrados era do tipo estudo de coorte. Tais informações evidenciam a escassez de estudos de longitudinais acerca da eficácia do tratamento de CBSs por meio de enxerto do corpo adiposo de Bichat, demonstrando assim dificuldades relacionadas a maior rigor metodológico e amostras ampliadas.

3.1 Análise clínica e imaginológica

Chekaraou *et al.* (2021) e Azzouzi, Hallab e Chbicheb (2022) concordam quanto à utilização de exames de imagem para a adequada determinação da extensão das CBSs. Tais autores definem que os exames imaginológicos mais empregados são as radiografias periapicais, panorâmicas e a incidência de Waters, que possui objetivo de avaliar a continuidade dos tecidos ósseos envolvidos, identificar rupturas no assoalho do seio maxilar, espessamento da membrana mucosa e a presença de corpos estranhos, os aspectos mencionados tornam-se perceptíveis na Figura 2 e na Figura 3.

Figura 2 – Radiografia extraoral do tipo panorâmica evidenciado CBS em seio maxilar esquerdo pós exodontia.

Fonte: Ibrahim, Gharieb e Sheta (2024).

Figura 3 – Radiografia periapical após inserção de cone de guta-percha em fístula (A) e radiografia em incidência de Waters (B) de CBS em seio maxilar direito.

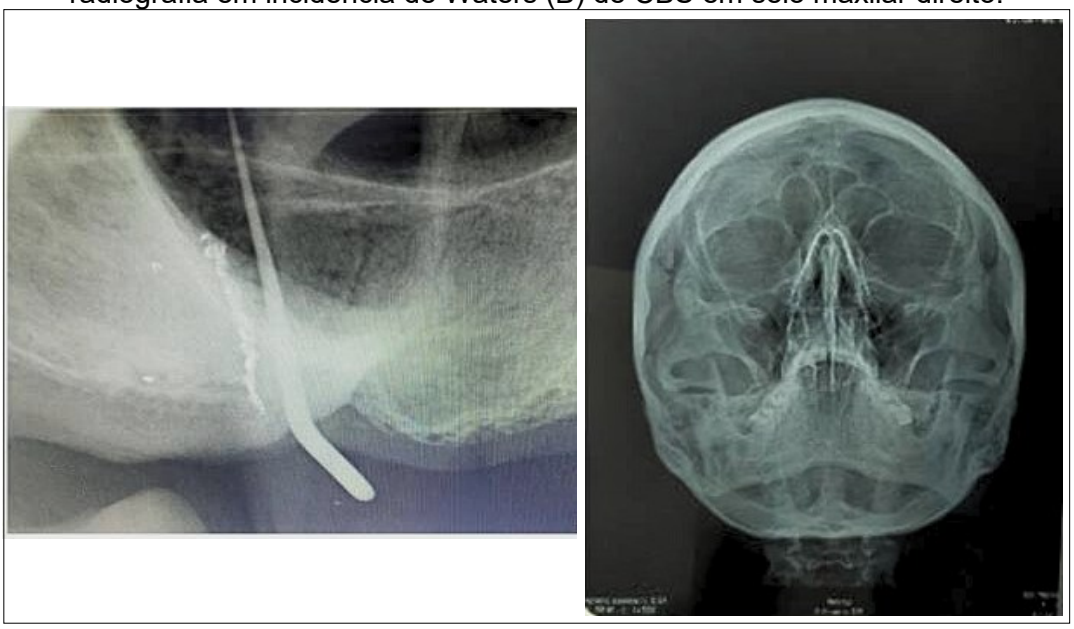

Fonte: Azzouzi, Hallab e Chbicheb (2022).

Juntamente a isso, Oliva *et al.* (2024) evidenciam que tais métodos apresentam limitações por fornecerem imagens bidimensionais, resultando em sobreposição de estruturas anatômicas. Em razão disto, os autores indicam a utilização de imagens tridimensionais, obtidas por meio da tomografia computadorizada de feixe cônico, por permitir uma visualização precisa dos tecidos duros e moles, possibilitando a definição exata da extensão da comunicação, cuja aplicação pode ser observada na Figura 4.

Figura 4 – Tomografia computadorizada de feixe cônico confirmando trajeto fistuloso e infecção sinusal no seio maxilar direito.

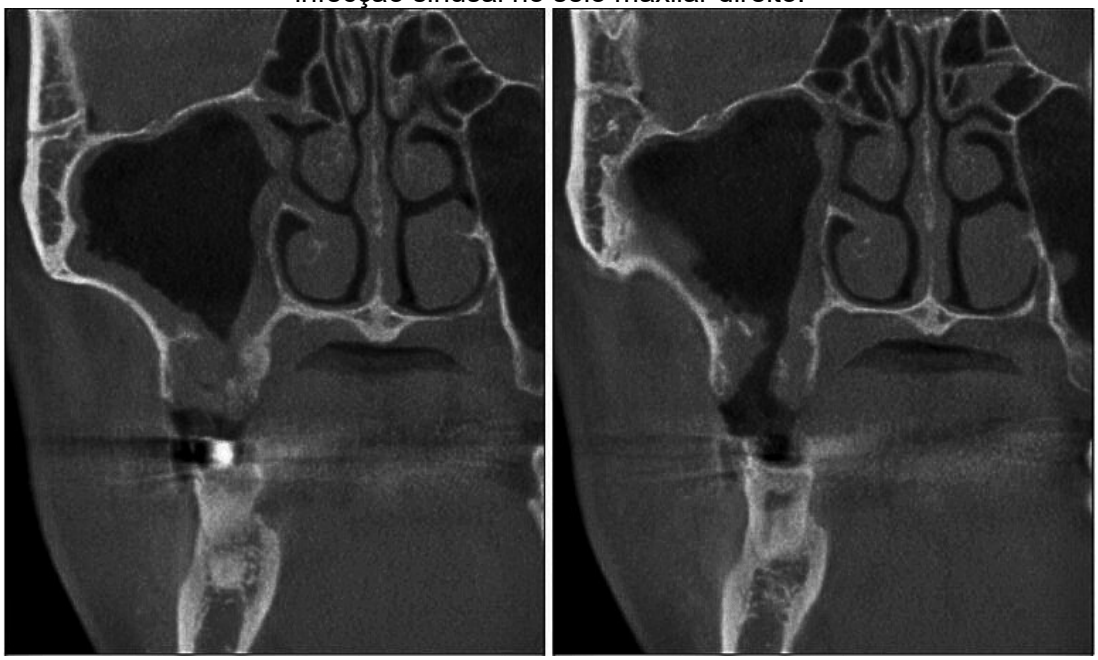

Fonte: Kwon *et al*. (2020).

3.2 Abordagens terapêuticas

Segundo Kwon *et al*. (2020) e Oliva *et al*. (2024), as CBSs com diâmetro inferior a 2 milímetros, na ausência de infecção, geralmente não requerem intervenção cirúrgica, pois cicatrizam por primeira intenção, mediante sutura das bordas, ou por segunda intenção, com formação de coágulo sanguíneo. Em contrapartida, os autores indicam que, nos casos em que o defeito apresenta extensão superior a 2 milímetros e infecção local ou sistêmica, a intervenção cirúrgica torna-se necessária.

Já Belmehdi e El Harti (2019) relatam que CBSs cujo diâmetro não ultrapassa 5 milímetros são passíveis de cicatrização espontânea. No entanto, os autores recomendam que toda CBS seja fechada cirurgicamente dentro de 24 a 48 horas após sua formação, com o objetivo de prevenir a instalação de sinusite crônica e o desenvolvimento de fístulas buco-sinusais persistentes.

Atualmente, as principais abordagens terapêuticas das CBSs incluem a aplicação cirúrgica de retalhos palatinos rodado, retalhos deslizantes vestibulares e a utilização da bola adiposa de Bichat. Embora as técnicas de retalho palatino rodado e deslizante vestibular sejam amplamente empregadas, envolvem tecidos que podem gerar alterações anatômicas intra e extraorais, além de estarem associadas a um pós-operatório caracterizado por dor e desconforto (Shukla *et al*., 2021; Azzouzi; Hallab; Chbicheb, 2022.).

Diante das atuais estratégias terapêuticas de CBSs, a literatura mostra que a utilização da bola de Bichat oferece melhores resultados. Em um estudo marcado pelo tratamento de comunicações buco-sinusais de 140 pacientes, 72 casos tratados por meio da utilização da bola de Bichat como retalho, onde os indivíduos submetidos a essa abordagem cirúrgica não apresentaram sinais de deiscência, ausência de perda de profundidade vestibular ou infecção local, quando comparados aos pacientes tratados por retalho deslizante vestibular (Bereczki-Temistocle *et al*., 2022).

Os autores Azzouzi, Hallab e Chbicheb (2022), assim como Bereczki-Temistocle *et al.* (2023) e Yang, Jee e Ryu, (2018), destacam que características como rápida metaplasia tecidual, abundante suprimento sanguíneo, acessibilidade anatômica e facilidade de manuseio tornam retalho confeccionado com o corpo adiposo de Bichat uma opção cirúrgica preferencial no tratamento de CBSs com dimensões superiores a 5 milímetros, especialmente quando localizadas em região

posterior da maxila e associadas a histórico de insucesso em tentativas de fechamento prévias.

Tais características são evidenciadas na Figura 4, a qual demonstra a utilização do retalho do corpo adiposo de Bichat no fechamento de CBS com extensão de 15 milímetros, decorrente de falha em levantamento do seio maxilar, evidenciando o êxito dessa abordagem cirúrgica.

Figura 5 – Aspecto clínico inicial (A), posicionamento de retalho de corpo adiposo de Bichat em defeito ósseo (B) e aspecto clínico pós-operatório de 3 meses (C).

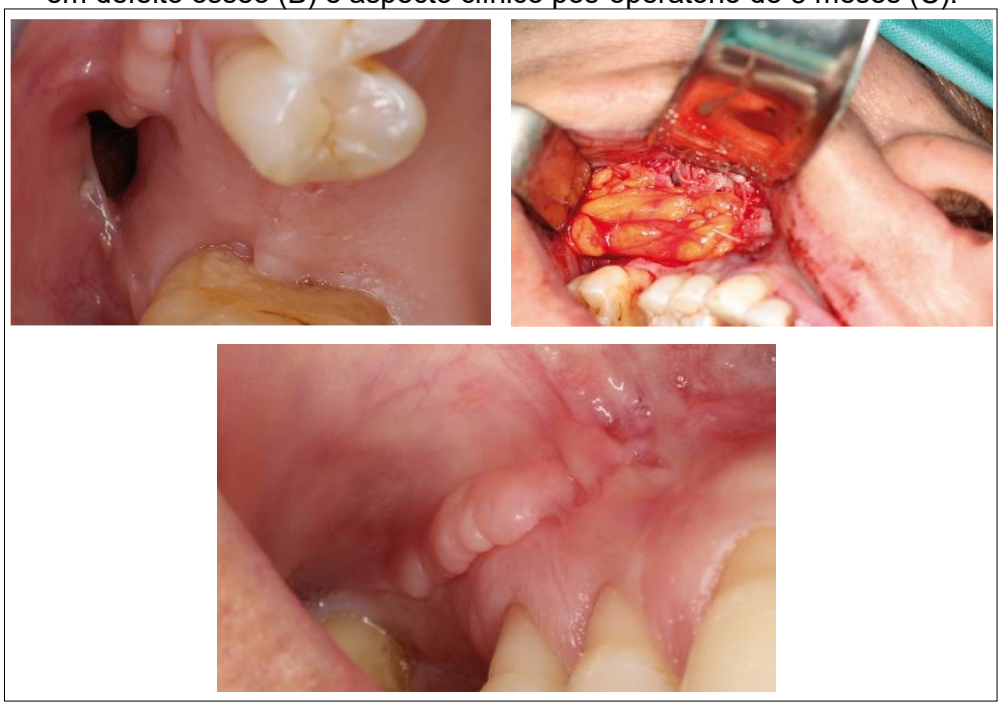

Fonte: Galletti *et al*. (2016).

Apesar das características anatômicas, capacidade de metaplasia e localização do corpo adiposo de Bichat, Nelke *et al.* (2023) destacam que, embora existam padrões volumétricos previamente descritos, é fundamental a realização de exames de imagem como tomografia computadorizada e ressonância magnética com objetivo de fornecer informações precisas sobre o volume, a localização e o formato dessa estrutura. Além disso, os autores ressaltam a importância de um acesso cirúrgico adequado, da manipulação correta dos tecidos e da realização da sutura com técnica apurada, bem como do tratamento eficaz de possíveis infecções associadas.

Kheiri *et al.* (2025), Nelke *et al.* (2023) e Galletti *et al*. (2016) concordam que o emprego do corpo adiposo de Bichat mostra-se eficaz na oclusão de CBSs. Contudo, ressaltam que esse procedimento pode interferir na reabilitação protética por meio de

implantes osseointegrados. Os autores evidenciam que, devido ao processo de metaplasia, o corpo adiposo de Bichat origina apenas tecido mole, o que exige a realização de procedimentos de elevação do seio maxilar para o desenvolvimento de um leito ósseo adequado à instalação dos implantes e à reabilitação funcional posterior.

Contudo, Ibrahim, Gharieb e Sheta (2024) relatam que técnicas como o uso do corpo adiposo de Bichat, retalho deslizante vestibular e retalho palatino rodado podem resultar em perda de profundidade vestibular, comprometendo a anatomia funcional da região. Como alternativa, os autores propuseram o retalho pediculado mucoperiosteal jugal, obtido por meio da divisão horizontal do retalho bucal em camadas mucosa e periosteal. Em ensaio clínico não controlado com 10 pacientes, os autores constataram o fechamento eficaz das comunicações buco-sinusais, sem perda de profundidade vestibular.

Ademais, a técnica com fibrina rica em plaquetas apresenta menores índices de dor e edema no pós-operatório, além de eficácia semelhante no fechamento de cavidades ósseas quando comparada a utilização de retalho da bola de Bichat e retalho deslizante vestibular (Badadesai *et al.,* 2025).

Por fim, Krishanappa *et al*. (2018) determinam que as evidências atuais apresentam baixa qualidade, alterando a capacidade das mesmas de fornecer informações clínicas acerca da melhor forma de tratamento de CBSs.

4 CONCLUSÃO

O emprego do corpo adiposo de Bichat na abordagem cirúrgica das comunicações buco-sinusais demonstrou ser uma alternativa eficaz e segura. Tal técnica é particularmente indicada em situações que envolvem grandes perdas ósseas e insucessos em intervenções anteriores, uma vez que essa estrutura gordurosa apresenta volume adequado, rica vascularização e boa mobilidade, características que favorecem sua adaptação ao leito receptor, estimulam o processo de metaplasia e viabilizam o selamento do trajeto comunicante.

Ressalta-se ainda a relevância da condução cirúrgica precisa e cuidadosa na manipulação do corpo adiposo de Bichat em virtude de suas particularidades anatômicas e das possíveis limitações quanto à disponibilidade de tecido adiposo na região.

Adicionalmente, os dados aqui apresentados evidenciam a importância da realização de estudos longitudinais com delineamentos mais robustos, como estudos prospectivos do tipo coorte, a fim de fortalecer a base metodológica e ampliar a confiabilidade dos achados obtidos.

REFERÊNCIAS

Adamska, P., Kaczoruk-Wieremczuk, M., Pylińska-Dąbrowska, D., Stasiak, M., Bartmański, M., Zedler, A., & Studniarek, M. (2024). Treatment of Oroantral Communication and Fistulas with the Use of Blood-Derived Platelet-Rich Preparations Rich in Growth Factors: A Systematic Review. *International Journal of Molecular Sciences*, *25*(21), 11507. https://doi.org/10.3390/ijms252111507

Altaweel, A. A., Saad Sowairi, S. M., Saaduddin Sapri, A. M., Saeedi, S. A., Alamri, A. H., Alnobi, A. A., Fahad ALSharif, M., Mohsen A Altokhi, A., & Abbas, H. (2022). Assessment of the Relationship between Maxillary Posterior Teeth and Maxillary Sinus Using Cone-Beam Computed Tomography. *International Journal of Dentistry*, *2022*, 1–7. https://doi.org/10.1155/2022/6254656

Azzouzi, A., Hallab, L., & Chbicheb, S. (2022). Diagnosis and Management of oro-antral fistula: Case series and review. *International Journal of Surgery Case Reports*, *97*, 107436. https://doi.org/10.1016/j.ijscr.2022.107436

Badadesai, A. S., et al. (2024). Effect of buccal fat pad, platelet-rich fibrin (PRF) and buccal advancement flap in oroantral fistula closure. *Bioinformation, 20*(12), 1765–1768. https://www.bioinformation.net/020/9732063002001765.htm

Bereczki-Temistocle, D. L., Gurzu, S., Ioan, I., Vlad, G. M., Beresescu, G., & Ormenisan, A. (2023). Successful Closure of an Oro-Antral Communication, after Three Previously Failed Attempts, Using Bichat Fat Pad Flap: A Case Report. *World Journal of Plastic Surgery*, *12*(1), 90–94. https://doi.org/10.52547/wjps.12.1.90

Bereczki-Temistocle, D. L., Gurzu, S., Jung, I., Cosarca, A., Beresescu, G., Golu, V., Petrovan, C., & Ormenisan, A. (2022). Selecting the Best Surgical Treatment Methods in Oro-Antral Communications. *International Journal of Environmental Research and Public Health*, *19*(21), 14543. https://doi.org/10.3390/ijerph192114543

Belmehdi, A., & El Harti, K. (2019). Management of oroantral communication using buccal advanced flap. *The Pan African Medical Journal*, *34*. https://doi.org/10.11604/pamj.2019.34.69.19959

Chekaraou, S. M., Benjelloun, L., & El Harti, K. (2021). Management of oro-antral fistula: Two case reports and review. *Annals of Medicine and Surgery (London), 69*, 102817. https://journals.lww.com/annals-of-medicine-and-

surgery/fulltext/2021/09000/management_of_oro_antral_fistula__two_case_reports.114.aspx

Faria, C. A. D. C., Dias, R. C. S., Campos, A. C., Daher, J. C., Costa, R. S. C., & Barcelos, L. D. P. (2018). Bichectomy and its contribution to facial harmony. *Revista Brasileira de Cirurgia Plástica (RBCP) – Brazilian Journal of Plastic Sugery*, *33*(4), 446–452. https://doi.org/10.5935/2177-1235.2018rbcp0164

Galletti, C., Cammaroto, G., Galletti, F., Camps-Font, O., Gay-Escoda, C., & Bara-Casaus, J. (2016). Dental implants after the use of bichat's buccal fat pad for the sealing of oro-antral communications. A case report and literature review. *Journal of Clinical and Experimental Dentistry*. https://doi.org/10.4317/jced.53318

Ibrahim, M. T., Gharieb, E. A., & Sheta, M. S. (2024). A pedicled buccal periosteal flap for the closure of oro-antral fistula. *BMC Oral Health*, *24*(1), 440. https://doi.org/10.1186/s12903-024-04217-6

Kheiri, L., Amid, R., Kadkhodazadeh, M., & Kheiri, A. (2025). What are the outcomes of dental implant placement in sites with oroantral communication using different treatment approaches?: a systematic review. *BMC Oral Health*, *25*(1). https://doi.org/10.1186/s12903-025-05958-8

Krishanappa, S. K. K., Eachempati, P., Kumbargere Nagraj, S., Shetty, N. Y., Moe, S., Aggarwal, H., & Mathew, R. J. (2018). Interventions for treating oro-antral communications and fistulae due to dental procedures. *Cochrane Database of Systematic Reviews*, *2018*(8). https://doi.org/10.1002/14651858.cd011784.pub3

Kwon, M.-S., Lee, B.-S., Choi, B.-J., Lee, J.-W., Ohe, J.-Y., Jung, J.-H., Hwang, B.-Y., & Kwon, Y.-D. (2020). Closure of oroantral fistula: a review of local flap techniques. *Journal of the Korean Association of Oral and Maxillofacial Surgeons*, *46*(1), 58. https://doi.org/10.5125/jkaoms.2020.46.1.58

Nelke, K., Morawska, A., Błaszczyk, B., Janeczek, M., Pasicka, E., Łukaszewski, M., Żak, K., & Dobrzyński, M. (2023). Anatomical and Surgical Implications of the Usage of Bichat Fat Pad in Oroantral Communication, Maxillary, Palatal, and Related Surgeries—Narrative Review. *Journal of Clinical Medicine*, *12*(15), 4909. https://doi.org/10.3390/jcm12154909

Shahrour, R., Shah, P., Withana, T., Jung, J., & Syed, A. Z. (2021). Oroantral communication, its causes, complications, treatments and radiographic features: A pictorial review. *Imaging Science in Dentistry*, *51*(3). https://doi.org/10.5624/isd.20210035

Shukla, B., Singh, G., Mishra, M., Das, G., & Singh, A. (2021). Closure of oroantral fistula: Comparison between buccal fat pad and buccal advancement flap: A clinical study. *National Journal of Maxillofacial Surgery*, *12*(3), 404–409. https://doi.org/10.4103/njms.njms_323_21

Oliva, S., Lorusso, F., Scarano, A., Maurizio D'Amario, & Murmura, G. (2024). The Treatment and Management of Oroantral Communications and Fistulas: A Systematic Review and Network Metanalysis. *Dentistry Journal*, *12*(5), 147–147. https://doi.org/10.3390/dj12050147

Yang, S., Jee, Y.-J., & Ryu, D. (2018). Reconstruction of large oroantral defects using a pedicled buccal fat pad. *Maxillofacial Plastic and Reconstructive Surgery*, *40*(1). https://doi.org/10.1186/s40902-018-0144-6